

Şırnak'ta Eksternal Oftalmomiyaz Olguları

External Ophthalmomyiasis Cases in Şırnak

✉ Kemal Gültekin¹, ✉ Sefer Özer Babat², ✉ Erdal Polat³, ✉ Derya Dirim Erdoğan⁴

¹Şırnak Devlet Hastanesi, Göz Hastalıkları Kliniği, Şırnak, Türkiye

²Şırnak Üniversitesi Sağlık Bilimleri Fakültesi, Beslenme ve Diyetetik Anabilim Dalı, Şırnak, Türkiye

³İstanbul Üniversitesi-Cerrahpaşa, Cerrahpaşa Tıp Fakültesi, Tıbbi Mikrobiyoloji Anabilim Dalı, İstanbul, Türkiye

⁴Ege Üniversitesi Tıp Fakültesi, Tıbbi Parazitoloji Anabilim Dalı, İzmir, Türkiye

Cite this article as: Gültekin K, Babat SÖ, Polat E, Dirim Erdoğan D. External Ophthalmomyiasis Cases in Şırnak. Türkiye Parazitoloj Derg 2022;46(2):163-5.

ÖZ

Miyazların etken olduğu dermatolojik olgular seyahat hastalıklarının yaklaşık %20'sini oluşturmaktadır ve bu olguların yaklaşık %5'inde de oküler tutulum görülmektedir. İnsanlarda görülen oküler enfestasyon olgularının çoğunda da etken olan *Oestrus ovis* (*O. ovis*) larvalarının konjunktiva tutulumu eksternal oftalmomiyaza neden olmaktadır. Temmuz ve Ekim aylarında, gözde hareket eden yabancı cisim hissi, yanma, batma, sulanma, kızarıklık ve göz kapağında şişlik şikayetleri ile Şırnak Devlet Hastanesi Göz Polikliniği'ne başvuran üç hastaya, konjunktiva üzerinden çıkarılan birinci dönem *O. ovis* larvalarına bağlı eksternal oftalmomiyaz tanısı konulmuştur. Larvaların çıkarılmasını takip eden birkaç gün içerisinde hastalardaki tüm semptomlar ortadan kalkmıştır. Küçükbaş hayvancılık faaliyetlerinin yoğun olarak yapıldığı bölgelerde benzer göz şikayetleriyle başvuran hastalarda ayrıntılı tanı olarak *O. ovis*'e bağlı oftalmomiyaz akılda tutulmalıdır.

Anahtar Kelimeler: Eksternal oftalmomiyaz, *Oestrus ovis*, Türkiye

ABSTRACT

Dermatological cases caused by myiasis make up approximately 20% of travel diseases. Ocular involvement occurred in approximately 5% of these myiasis cases. The conjunctival involvement of *Oestrus ovis* (*O. ovis*) larvae, which is the active agent in most ocular infestation cases in humans, causes external ophthalmomyiasis. External ophthalmomyiasis was diagnosed because of *O. ovis* first-stage larvae that were removed from the conjunctiva of three patients who applied to the Şırnak State Hospital Eye Clinic with complaints of foreign body sensation, burning, stinging, watering, and redness in the eyes and swelling of the eyelids in July and October. All symptoms of the patients disappeared within a few days after the removal of the larvae. Ophthalmomyiasis due to *O. ovis* must be kept in mind in the differential diagnosis of patients presenting with similar eye complaints in areas where sheep and goat husbandry is performed intensively.

Keywords: External ophthalmomyiasis, *Oestrus ovis*, Turkey

GİRİŞ

Seyahat hastalıkları arasında bildirilen her beş dermatolojik olgudan birini miyazlar oluşturmaktadır (1). İnsan miyaz olgularında en sık cilt yaraları, göz, nazofarenks ve ürogenital sistem tutulumu görülürken bu olguların yaklaşık %5'inde oküler tutulum görülmektedir. Oküler enfestasyonda larvaların konjunktiva tutulumu eksternal oftalmomiyaza neden olmaktadır (2). İnsanlarda görülen eksternal oftalmomiyaz olgularında etken *Oestrus ovis* (*O. ovis*) larvaları başta olmak üzere *Hypodermis bovis* ve *Rhinoestrus purpureus* larvalarıdır (3).

O. ovis'in yaşam döngüsünde asıl konak koyun, keçi ve bazı yaban hayvanları iken insan rastlantısal konaktır. Küçükbaş hayvancılığın yaygın olduğu Asya, Afrika, Orta Doğu, Orta Amerika ve Akdeniz Havzası ülkelerinin birçok bölgesinde genellikle iklimin sıcak olduğu Haziran ile Eylül ayları arasında *O. ovis* kaynaklı oftalmomiyaz enfestasyonları bildirilmiştir (4).

Klinik belirtiler enfestasyonun yerleşim yerine göre değişiklik göstermektedir. Eksternal oftalmomiyazda kornea, konjunktiva ve göz kapağında görülen larvaların ağız yapısındaki çengeller ile gövde kısmındaki dikensi yapılar yırtılma, kızarıklık, ödem ve batma hissi gibi non-spesifik konjunktivit benzeri semptomlara neden olabilir. Ayrıca epitel



Geliş Tarihi/Received: 23.11.2021 Kabul Tarihi/Accepted: 21.01.2022

Yazar Adresi/Address for Correspondence: Sefer Özer Babat, Şırnak Üniversitesi Sağlık Bilimleri Fakültesi, Beslenme ve Diyetetik Anabilim Dalı, Şırnak, Türkiye

Tel/Phone: +90 532 065 56 15 **E-Posta/E-mail:** sozerbabat@gmail.com **ORCID ID:** orcid.org/0000-0002-7665-1606

dokusunun erezyonu, kornea ülseri, sekonder enfeksiyonlar ve alerjik reaksiyonlar da görülebilir. İnternal oftalmomiyazda larvaların skleraya girip göz küresine göç etmesi iridosiklit, vitrit, endoftalmi ve optik atrofi gibi ciddi komplikasyonlara yol açabilir. Larvaların orbitaya girmesiyle oluşan orbital oftalmomiyazda ise oküler adneks ve optik sinir etkilenebilir (1,5).

Bu çalışmada, Türkiye'nin Güney Doğusu'nda yer alan Suriye ve Irak ile sınır komşusu olan Şırnak ilinde Temmuz ve Ekim aylarında Şırnak Devlet Hastanesi Göz Hastalıkları Polikliniği'ne gözde hareket eden yabancı cisim hissi, yanma, batma, sulanma, kızarıklık ve göz kapağında şişlik şikayetleri ile başvuran, *O. ovis*'in etken olduğu üç eksternal oftalmomiyaz olgusu sunulmaktadır.

Olgu 1

Şırnak kırsalında küçükbaş hayvan yetiştiriciliği yapan 19 yaşında erkek hasta, sağ gözde hareket eden yabancı cisim hissi, yanma, batma, sulanma, kızarıklık ve kapak şişliği şikayetleri ile Şırnak Devlet Hastanesi Göz Hastalıkları Polikliniği'ne başvurmuş ve yapılan muayenede siliyer enjeksiyon, kapak ödemi, pseudomembran ile birlikte 3 adet 1 mm boyutunda larva tespit edilmiştir (Şekil 1). Larvalar çıkarıldıktan kısa bir süre sonra hastanın tüm semptomları ortadan kalkmış ve 10. günde yapılan kontrolde herhangi bir komplikasyon saptanmamıştır.

Olgu 2

Şırnak kırsalında yaşayan 12 yaşındaki erkek hasta, sağ gözde hareket eden yabancı cisim hissi, kaşıntı, batma, sulanma, kızarıklık, fotofobi ve kapak şişliği şikayetleri ile Şırnak Devlet Hastanesi Göz Polikliniği'ne başvurmuş ve yapılan muayenede siliyer enjeksiyon, kemozis, kapak ödemi, pseudomembran ve subkonjunktival hemoraji ile birlikte 3 adet 1 mm boyutunda larva tespit edilmiştir (Şekil 2). Larvalar çıkarıldıktan kısa bir süre sonra hastanın tüm semptomları ortadan kalkmış ve 10. günde yapılan kontrolde herhangi bir komplikasyon saptanmamıştır.

Olgu 3

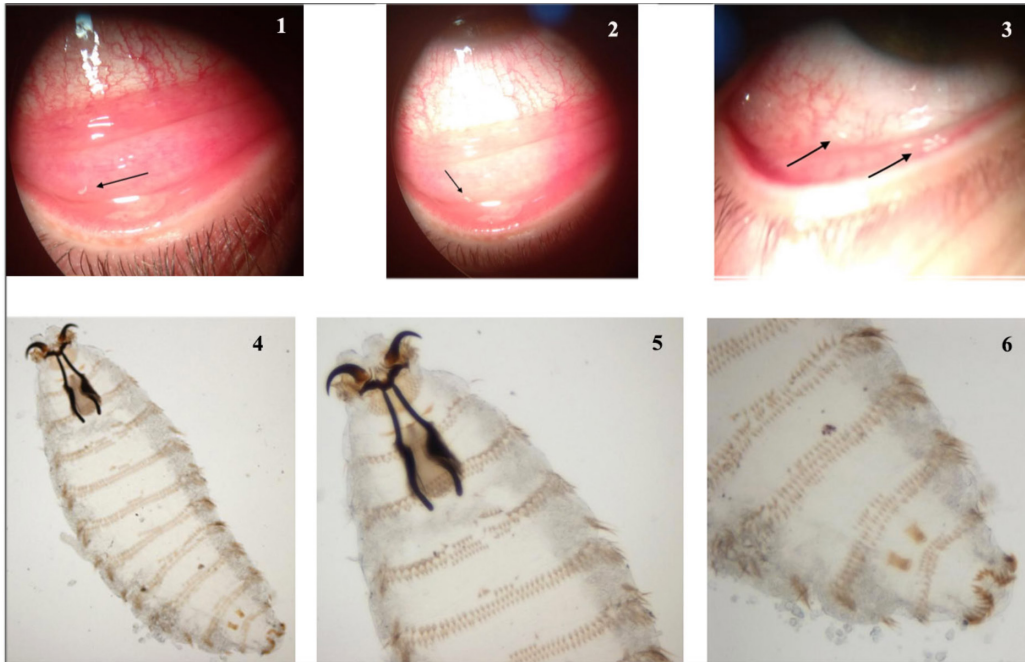
Şırnak kırsalında küçükbaş hayvan yetiştiriciliği yapan 51 yaşında erkek hasta, sol gözde hareket eden yabancı cisim hissi, yanma, kaşıntı, batma, sulanma ve kızarıklık şikayeti ile Şırnak Devlet Hastanesi Göz Polikliniği'ne başvurmuş ve yapılan muayenede siliyer enjeksiyon ile birlikte 10 adet 1 mm boyutunda larva tespit edilmiştir. Larvalar çıkarıldıktan kısa bir süre sonra hastanın tüm semptomları ortadan kalkmış ve 10. günde yapılan kontrolde herhangi bir komplikasyon saptanmamıştır (Şekil 3).

Her bir olgudan çıkarılan larvalar formaldehit içerisinde İstanbul Üniversitesi-Cerrahpaşa, Cerrahpaşa Tıp Fakültesi Tıbbi Mikrobiyoloji Laboratuvarı'na gönderilmiş ve yapılan morfolojik incelemede larvaların sefalik ve son segment yapısının tipik özelliklerine göre birinci dönem *O. ovis* larvaları olduğu tespit edilmiştir (Şekil 4-6) (1,5).

Tartışma

İnsanlarda rastlantısal olarak enfestasyon yapan ve genellikle eksternal oftalmomiyaza neden olan *O. ovis*, daha çok sıcak iklimlerde yaygın olarak görülen bir küçükbaş hayvan parazitidir (1). Kornea boyunca hareket eden larvalar ağız yapılarında bulunan çengelleriyle konjunktival kanamalara ve keratite neden olabilmektedirler (6). Eksternal oftalmomiyaz genellikle tahriş, batma, hareketli yabancı cisim, ışığa duyarlılık ve ağrı şikayetlerine neden olmakla birlikte, larvaların derin dokuya ulaşarak kornea hasarı oluşturması durumunda körlük gelişebilmektedir (7). Fakat *O. ovis* larvalarında proteolitik enzimler bulunmadığı için korneaya geçmeleri ve oküler yapılarda hasara neden olmaları beklenmemektedir (1).

Dünya'da sıcak ve nemli bölgelerde sık görülen *O. ovis*'e bağlı miyaz olgularına ılıman bölgelerde nadiren rastlanılmaktadır. *O. ovis*'e bağlı miyaz olguları Akdeniz Havzası ülkelerinde endemik iken, Orta Avrupa'da sporadik olarak bildirilmektedir



Şekil 1. Birinci olguda konjunktiva üzerinde larva; 2. İkinci olguda konjunktiva üzerinde larva; 3. Üçüncü olguda konjunktiva üzerinde çok sayıda larva; 4. *O. ovis* birinci dönem larva (10X10); 5. *O. ovis*'e özgü larva dış yapısı ve faringeal sklerit (20X10); 6. Larva gövde segmenti üzerinde düzenlenmiş geriye dönük dikensi yapılar (20X10)

(8). İtalya'nın Sicilya Bölgesi'nden gelen çobanların yaklaşık %80'inin hayatlarında en az bir kere *O. ovis*'e bağlı miyaz geçirdiği belirtilmiştir (1).

Bildirdiğimiz üç olgudan ikisi küçükbaş hayvan yetiştiricisi iken, diğeri de küçükbaş hayvancılığın yoğun olarak yapıldığı kırsal alanda yaşamaktadır. Yapılan çalışmalarda özellikle Kuzey Afrika ve Güney Avrupa'da küçükbaş hayvanlarda *O. ovis*'in ciddi bir prevalansa sahip olduğu ve bu durumun insan olgularında artışa neden olabileceği bildirilmektedir (7). *O. ovis* olguları genellikle hayvancılık faaliyetleriyle ilişkilendirilmektedir. Ancak ülkemizde hayvancılık yapılan alanlarda bulunma öyküsü olmayan ve büyük şehirde yaşayan olgular da bildirilmiştir (6,9).

Türkiye'de bugüne kadar Aydın (10), Niğde (9), Hakkari (11), Bolu (12), Erzurum (13,14), İstanbul (5,6), Kayseri (15), Van (2), Gaziantep (16), Mersin (17), Burdur (18), Muğla (19) ve Konya'dan (20) *O. ovis* etkenli eksternal oftalmomyiazis olguları bildirilmiştir. Bu çalışmada Şırnak ilinde etkeni *O. ovis* olan eksternal oftalmomyiazis olguları ilk defa sunulmuştur.

Şırnak'ta özellikle küçükbaş hayvancılığın yaygın olduğu kırsal kesimler başta olmak üzere ülkemizde şehir merkezlerinde yaşayan ve gözde kızarıklık, hareket eden yabancı cisim hissi, yanma, batma, sulanma ile göz kapağında şişlik gibi şikayetlerle başvuran hastalarda ayırıcı tanıda *O. ovis*'e bağlı oftalmomyiazis akıld tutulmalıdır.

*Etik

Hasta Onayı: Makalede geçen 3 olguya ait hastalardan onay alınmıştır.

Hakem Değerlendirmesi: Editörler kurulu tarafından değerlendirilmiştir.

*Yazarlık Katkıları

Cerrahi ve Medikal Uygulama: K.G., Konsept: S.Ö.B., D.D.E., Dizayn: S.Ö.B., D.D.E., Veri Toplama veya İşleme: K.G., S.Ö.B., E.P., D.D.E., Analiz veya Yorumlama: K.G., S.Ö.B., E.P., D.D.E., Literatür Arama: S.Ö.B., D.D.E., Yazan: S.Ö.B.

Çıkar Çatışması: Yazarlar tarafından çıkar çatışması bildirilmemiştir.

Finansal Destek: Yazarlar tarafından finansal destek almadıkları bildirilmiştir.

KAYNAKLAR

1. Brini C, Nguon B, Miglietta E, Sala L, Acutis PL, Riina MV, et al. Rhinomyiasis by *Oestrus ovis* in a tourist returning from Corsica. *Parasitol Res* 2019; 118: 3217-21.

2. Çalışkan S, Uğurbaş SC, Sağdıç M. Ophthalmomyiasis externa: Three cases caused by *Oestrus ovis* larvae in Turkey. *Trop Doct* 2014; 44: 230-2.
3. Özyol P, Özyol E, Sankur F. External ophthalmomyiasis: a case series and review of ophthalmomyiasis in Turkey. *Int Ophthalmol* 2016; 36: 887-91.
4. Pupiç-Bakrač A, Pupiç-Bakrač J, Škara Kolega M, Beck R. Human ophthalmomyiasis caused by *Oestrus ovis*-first report from Croatia and review on cases from Mediterranean countries. *Parasitology Res* 2020; 119: 783-93.
5. Kunduracı MS, Kutlutürk I, Tanındı Duman G, Polat E. Ophthalmomyiasis Externa: A Case Report. *Türkiye Parazitolojisi Dergisi* 2020; 44: 261-3.
6. Akçakaya AA, Sargin F, Aslan ZI, Sevimli N, Sadigov F. External ophthalmomyiasis seen in a patient from Istanbul, Turkey. *Türkiye Parazitolojisi Dergisi* 2014; 38: 205-7.
7. Basmacıyan L, Gabrielle PH, Valot S, Sautour M, Buisson JC, Creuzot-Garcher C, et al. *Oestrus ovis* external ophthalmomyiasis: A case report in Burgundy France. *BMC Ophthalmol* 2018; 22: 335.
8. Ahaduzzaman M. The global and regional prevalence of oestrosis in sheep and goats: A systematic review of articles and meta-analysis. *Parasitol Vectors* 2019; 12: 346.
9. Yar K, Özcan AA, Koltaş IS. [External ophthalmomyiasis: case reports]. *Türkiye Parazitolojisi Dergisi* 2011; 35: 224-6.
10. Eyigör H, Dost T, Dayanir V, Başak S Eren H. A case of naso-ophthalmic myiasis. *Kulak Burun Bogaz İhtis Dergisi* 2008; 18: 371-373.
11. İstek Ş. Ophthalmomyiasis externa from Hakkari, the south east border of Turkey. *BMJ Case Rep* 2014; 2014: bcr2013201226.
12. Çelik T. Bilateral External Ocular Myiasis Infestation: A Case Report. *Türk J Ophthalmol* 2014; 44: 256-8.
13. Uslu H, Salman İA, Coşkun MV, Pınar CL, Akkaş Ö. *Oestrus Ovis* (Sheep Bot Fly), Eksternal Oftalmomyiazis: A Case Report. *Muş Alparslan University Journal of Science* 2014; 2: 231-5.
14. İlhan A, Yolcu Ü, Gündoğan FÇ, Şen A, Akay F. [Ophthalmomyiasis externa: a case report]. *TAF Prev Med Bull* 2015; 14: 177-80.
15. Köksal M, Altun S, Bayer H. A Rare Conjunctivitis Case: External Ophthalmomyiasis. *Türk J Ophthalmol* 2014; 44: 316-8.
16. Dokur M, Eroglu F, Ipek DNS, Ulutasdemir N. Two different myiasis cases in southeast of Turkey: ophthalmomyiasis and cutaneous myiasis. *Parasitol Res* 2015; 114: 2767-70.
17. Sundu C, Dinç E, Kurtuluş UC, Yıldırım Ö. Ophthalmomyiasis externa: A report of three cases. *Türk J Ophthalmol* 2015; 45: 220-2.
18. Usta G, Zisan Karslioglu M, Adanir R. Differential diagnosis and proper approach for ophthalmomyiasis externa: an experience of 12 patients. *Eur Res J* 2015; 1: 50-4.
19. Özyol P, Özyol E, Sankur F. External ophthalmomyiasis: a case series and review of ophthalmomyiasis in Turkey. *Int Ophthalmol* 2016; 36: 887-91.
20. Dadacı Z, Saraçlıgil B, Macin S. External Ophthalmomyiasis Caused by *Oestrus Ovis*. *Selcuk Med J* 2020; 36: 51-3.

DOI: 10.4274/tpd.galenos.2021.47955 Bu makale Yeter Taylan Bozkurt'a ait Yüksek Lisans Tezi'nin kısaltılmış halidir" expression in the first page, author institutions section has been corrected as "Bu makale İnan KARAKUŞ'a ait "Bazı Sağlık Kuruluşlarına Başvuran İshalli Çocuklarda Bağırsak Parazitlerinin Sıklığı" başlıklı Yüksek Lisans Tezinin kısaltılmış halidir".