
DÜZELTME / ERRATUM

1.

Türkiye Parazitoloji Dergisi 2010 yılı, 34. Cilt 1. sayısında ve 6-10. sayfalarda yayımlanan “Diyarbakır Bölgesindeki Sahipsiz Köpeklerde Toxoplasmosis, Leishmaniasis ve Listeriozisin Seroprevalansı” adlı makalenin yazarları, makale sisteme yüklendiği sırada meydana gelen teknik bir hata nedeniyle eksik olarak yüklenmiştir. Makalenin yazarları eklendikten sonra düzeltilmiş şekliyle ilk sayfası, bu sayıda yeniden yayınlanmaktadır.

2.

Türkiye Parazitoloji Dergisi 2010 yılı, 34. Cilt 1. sayısında ve 17-20. sayfalarda yayımlanan “Praziquantel Enjeksiyonluk Çözeltinin Kedi ve Köpek Sestodlarına Etkisi” adlı makalenin özetinde Praziquantel enjeksiyonluk çözeltinin referansı dizgi hatası nedeniyle verilmemiştir. Bu eksiklik düzeltilerek, makalenin ilk sayfası yeniden yayınlanmaktadır.

3.

Türkiye Parazitoloji Dergisi 2010 yılı, 34. Cilt 1. sayısında ve 32-34. sayfalarda yayımlanan “Beyaz Farelerde Karaciğer Yerleşimli Strobilocercosis Histopatolojisi” adlı makalenin şekil altı yazıları on-line sistemdeki bir hata nedeniyle yanlış sırada yazılmıştır. Şekil alt yazısının sırası yeniden düzenlenen ilgili sayfa bu sayıda yeniden yayınlanmaktadır.

4.

Türkiye Parazitoloji Dergisi 2010 yılı, 34. Cilt 1. sayısında ve 65-67. Sayfalarda yayımlanan “Bilateral Kulak Miyazı (Wohlfahrtia magnifica): Kronik Süpüratif Otitis Medialı Bir Olgu” adlı makalede ikinci yazarın adresi “Medical Biology” olarak verilmiştir. Doğru adres “Medical Parasitology” olacaktır. Adres düzeltilmiş şekilde makalenin ilk sayfası bu sayıda yeniden yayımlanmaktadır.

Durumu bilgilerinize sunar, yapılan hatalar nedeniyle özür dileriz.

1.

The paper entitled “Seroprevalance of Toxoplasmosis, Leishmaiosis and Listeriosis in Shelter Dogs of Diyarbakir, Turkey” was published with the absence of one author of the journal of the 1st issue of 34th Volume and the pages between 6 and 10 because of the technical problem in the on-line system. The corrected first page of the paper has been published in this issue of the journal.

2.

The paper entitled “Efficacy of Praziquantel Injectable Solution Against Feline and Canine Tapeworms” was published in 1st issue of 34th Volume and the pages between 17 and 20. The reference related to Praziquantel injectable solution was not placed because of typographic error. The related page was published again in this issue.

3.

The paper entitled “Histopathology of Strobilocercosis Found in the Livers of White Mouse” was published in 1st issue of 34th Volume and the pages between 32 and 34. The legends of the figures were written wrongly because of the typographic error in the on-line submission system. The related page was published again in this issue.

4.

The paper entitled “Bilateral Aural Myiasis (Wohlfahrtia magnifica): A Case with Chronic Suppurative Otitis Media” was published in 1st issue of 34th Volume and the pages between 65 and 67. The affiliation of 2nd co-author was written as “Medical Biology” instead of “Medical Parasitology” wrongly because of the typographic error in the on-line submission system. The related page was published again in this issue.

We apologize for these technical mistakes.

Diyarbakır Bölgesindeki Sahipsiz Köpeklerde Toxoplasmosis, Leishmaniasis ve Listeriozisin Sero- prevalansı

Hasan İÇEN¹, Cahit BABÜR², Servet BADEMİRAN³, Bekir ÇELEBİ²,
Aynur ŞİMŞEK¹, Nihat ÖZYURTLU³, Ayşegül TAYLAN ÖZKAN²

¹Dicle Üniversitesi Veteriner Fakültesi, İç Hastalıkları Anabilim Dalı, Diyarbakır, ²Refik Saydam Hıfzısıhha Merkez Başkanlığı, Ankara, ³Dicle Üniversitesi Veteriner Fakültesi, Doğum ve Jinekoloji Anabilim Dalı, Diyarbakır, Türkiye

ÖZET: Bu çalışmayla Diyarbakır yöresindeki sahipsiz köpeklerde toxoplasmosis, listeriozis ve leishmaniasisin seroprevalansını belirlemek amaçlanmıştır. Toplam 100 sağlıklı köpekten alınan kan örneklerinde sırasıyla toxoplasmosis için Sabin-Feldman Dye Test (SFDT), leishmaniasis için İndirekt Floresan Antikor Testi (IFAT) ve listeriozis için Osebold Agglutination Testi (OAT) yöntemleri ile seropozitiflik oranları belirlenmiştir. Toxoplasmosis %94, Listeriozis %17 oranında seropozitif olarak tespit edilirken, leishmaniasis bütün örneklerde seronegatif bulunmuştur. Toxoplasmosis ve listeriozis yönünden istatistiksel olarak yaş ve cinsiyet açısından önemli bir fark bulunamamıştır. Sonuç olarak; Diyarbakır yöresindeki sahipsiz köpeklerde toxoplasmosis ve listeriozise karşı spesifik antikorlar tespit edilmiştir.

Anahtar Sözcükler: Köpek, toxoplasmosis, listeriozis, leishmaniasis

Seroprevalance of Toxoplasmosis, Leishmaniasis and Listeriosis in Shelter Dogs of Diyarbakır, Turkey

SUMMARY: The aim of this study was to determine the prevalence of toxoplasmosis, listeriosis and leishmaniasis in dogs in Diyarbakır region, Turkey. A total of 100 sera were collected from healthy dogs and tested for toxoplasmosis, leishmaniasis and listeriosis by the Sabin-Feldman Dye Test (SFDT), Indirect Florescence Antikör Test (IFAT) and, Osebold Agglutination Test (OAT), respectively. Among these 100 dogs, 94 (94%) were seropositive for toxoplasmosis and 17 (17%), for listeriosis. All of them were found to be seronegative for leishmaniasis. No statistically significant differences were observed between male and female dogs in the seroprevalence of toxoplasmosis and listeriosis. As a result, the presence of anti-*Toxoplasma gondii* and *Listeria monocytogenes* specific antibodies in dogs in the region of Diyarbakır was determined.

Key Words: Dogs, toxoplasmosis, listeriozis, leishmaniasis

GİRİŞ

İnsan ve hayvan sağlığı yönünden önemli bir problem olan toxoplasmosis, listeriozis ve leishmaniasis tüm dünyada görülen önemli zoonoz hastalıklardandır (4, 6, 23, 29).

Toxoplasmosis; zorunlu hücre içi protozoon olan *Toxoplasma gondii* (*T. gondii*)'nin sebep olduğu paraziter bir hastalıktır. Kesin konakçısı kedigiller olmakla birlikte, insan dâhil birçok omurgalıda da gelişme gösterebilirler. Köpeklerde toxoplasmosis insidansının dünya genelinde oldukça yüksek olduğu ve hatta %100'ü bulduğu bildiril-

miştir (2, 12, 34). Hastalık köpeklerde genellikle asemptomatik ve latent olarak seyrederek. Kusma, yüksek ateş, ishal ve pnömoni gibi sadece toxoplasmosis'e özgü olmayan bazı genel klinik semptomların görülmesi nedeniyle semptomlara göre tanısı oldukça güçtür. Ancak, hastalığın kesin tanısında çeşitli serolojik testler yaygın olarak kullanılmaktadır (6, 14). Sabin-Feldman Boya Testi (SFDT), İndirekt Floresan Antikor Testi (IFAT) ve İndirekt Hemagglütinasyon testinin (IHA) serolojik teşhis için en uygun testler olduğu bildirilmiştir (3). Bununla birlikte SFDT'nin oldukça hassas bir test olduğu ve diğer serolojik testlerin doğruluklarının kıyaslanmasında kriter teşkil edecek referans bir test olarak kullanılabilmesi yapılan çalışmalarla ortaya konmuştur (5, 28, 36).

Leishmaniasis; birçok omurgalı konakta görülen, vektör tatarcıklar tarafından nakledilen zoonoz karakterli proto-

Makale türü/Article type: **Araştırma / Original Research**

Geliş tarihi/Submission date: 24 Eylül/24 September 2009

Düzeltilme tarihi/Revision date: 11 Aralık/11 December 2009

Kabul tarihi/Accepted date: 12 Aralık/12 December 2009

Yazışma /Corresponding Author: Hasan İÇEN

Tel: -

Fax: -

E-mail: hasanicen@hotmail.com

Praziquantel Enjeksiyonluk Çözeltinin Kedi ve Köpek Sestodlarına Etkisi

Erkut TÜZER¹, Zahide BİLGİN¹, Kerem ÖTER¹, Süleyman ERÇİN², Recep TINAR³

¹İstanbul Üniv Veteriner Fakültesi, Parazitoloji Anabilim Dalı, İstanbul, ²Kadıköy Belediyesi Hayvan Barınağı, İstanbul, ³TOPKİM İlaç Sanayii AŞ, İstanbul, Türkiye

ÖZET: Yaklaşık 35 yıldır kedi ve köpek sestodlarının tedavi ve kontrolünde kullanılmakta olan praziquantelin uzun yıllardır Türkiye’de bu parazitlere karşı etkisinin ne olduğu test edilmemiştir. Bu çalışma praziquantelin kedi ve köpek sestodlarına hali hazırda etkisini değerlendirmek için yapılmıştır. Praziquantel enjeksiyonluk çözelti (Cestacit Enj. Çözelti® TOPKİM İlaç AŞ) 26 köpek (14’ü *Dipylidium caninum* ile, 8’i *Taenia* spp. ile, 2’si *Echinococcus granulosus* ile, 2’si hem *Dipylidium caninum* hem *Taenia* spp ile enfekte) ve 2 kediye (*Joyeuxiella pasqualei* ile enfekte) 0,1 ml/kg (5,68 mg aktif madde/kg) dozda derialtı yolla enjekte edilmiştir. Tedaviden sonra ayrı kafeslere konulan hayvanların günlük dışkıları alınmış ve dışkı makroskopik olarak sestod halkası ve skoleks, Fülleborn flotasyon ve Teleman sedimentasyon (yağlı dışkılarda) yöntemleriyle sestod yumurtası yönünden incelenmiştir. Analiz sonucunu doğrulamak için tedaviden sonra dışkı yoklamasına en az arka arkaya iki gün negatif bulunana kadar devam edilmiştir. Parazitler hem köpek hem kedilerin dışkılarında tedaviden sonra 2 veya 3 gün içinde kaybolmuş ve ilacın etkisi %100 olarak bulunmuştur. Hayvanlarda ilaç uygulamasına ilişkin herhangi bir istenmeyen etki gözlenmemiştir.

Anahtar Sözcükler: Kedi, Köpek, Sestod, Praziquantel, Tedavi

Efficacy of Praziquantel Injectable Solution Against Feline and Canine Tapeworms

SUMMARY: Praziquantel, which has been used in the treatment and control of canine and feline tapeworm infections for about 35 years, has not been tested against these parasites for a long period in Turkey. This study was performed to evaluate the current efficacy of praziquantel against dog and cat tapeworms. Praziquantel injectable solution (Cestacit Enj. Cozelti® TOPKİM İlaç AS) was administered to 26 dogs (14 of them were infected with *Dipylidium caninum*, 8 with *Taenia* spp and 2 with *Echinococcus granulosus*, 2 with both *Dipylidium caninum* and *Taenia* spp) and 2 cats (infected with *Joyeuxiella pasqualei*) subcutaneously at a dose of 0.1 ml/kg (5.68 mg active ingredient/kg). After treatment, animals were put in individual cages and their feces were taken daily for examination. Feces were examined macroscopically for tapeworm segments and scolexes and microscopically for tapeworm eggs by Fülleborn’s flotation and Teleman’s sedimentation (for fatty stools). To confirm results of analysis the examinations after treatment were repeated until two subsequent fecal analyses were negative. The parasites disappeared from the feces of all infected animals in 2 or 3 days after the treatment and the drug was found to be 100% effective against both dog and cat tapeworms. No adverse reactions were observed in both dogs and cats treated.

Key Words: Dog, Cat, Tapeworm, Praziquantel, Treatment

GİRİŞ

Son yıllarda sahipli köpek ve kedilerin hazır mama ile beslenmesinin, çiğ et ve sakatat yedirilmemesinin *Taenia* spp enfeksiyonlarını azalttığı düşünülse de bu hayvanlarda bazı koprofaj böcek ve kertenkele arakonaklığı veya hayvanda ektoparazitler mücadele yapılmadığı durumlarda pire (*Ctenocephalides canis*, *C.felis*, *Pulex irritans*) ve bit

(*Trichodectes canis*) arakonaklığı ile *Dipylidium*, *Joyeuxiella* ve *Diplopylidium* cinslerinde yer alan sestod enfeksiyonlarına rastlanabilecektir (2, 10). Ayrıca kentlerde bilinçli sahibi olan kedi ve köpeklerin yanı sıra sahipsiz sokak kedi ve köpeklerinin önemli bir populasyon oluşturduğu da bir gerçektir. Bu populasyon kontrolsüz yiyeceklerle beslendiklerinden ve diğer kontrol tedbirlerinden de uzak olduğundan başta echinococcosis olmak üzere tüm sestod enfeksiyonlarına açıktır. Bu nedenle bu köpekler özellikle hidatidosis açısından olmak üzere halk sağlığı ve hayvan sağlığı bakımından risk taşımaktadırlar. Bu risk, özellikle kontrolsüz hayvan kesiminin yapıldığı ve sakatatların ortalığa atıldığı kurban bayramlarında önemli bir oranda artmaktadır.

Makale türü/Article type: **Araştırma / Original Research**

Geliş tarihi/Submission date: 22 Eylül/22 September 2009

Düzeltilme tarihi/Revision date: 20 Ocak/20 January 2010

Kabul tarihi/Accepted date: 01 Şubat/01 February 2010

Yazışma /Corresponding Author: Erkut Tüzer

Tel: -

Fax: -

E-mail: etuzer@istanbul.edu.tr

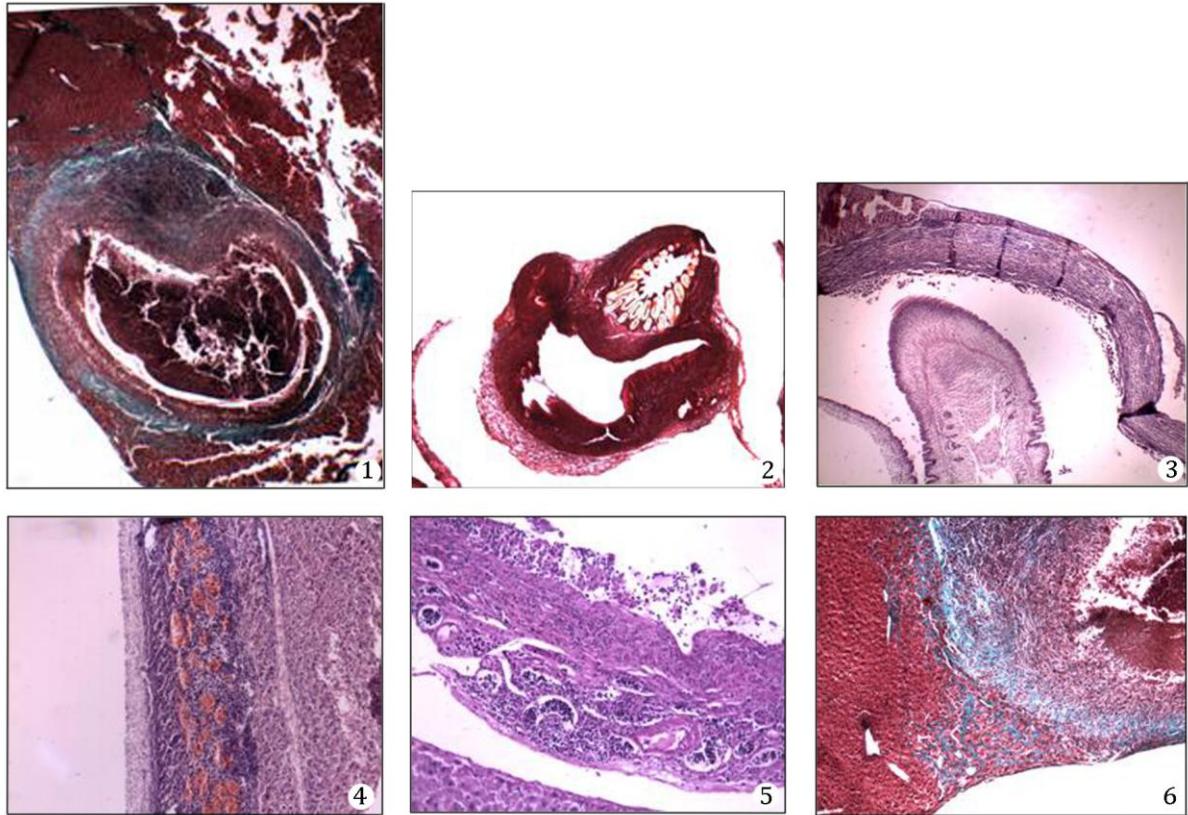
Bu çalışmada İnönü Üniversitesi Deney hayvanları laboratuvarında bir bilimsel çalışmada 6 – 8 aylık sağlıklı beyaz farelerin takibi sırasında rastlantısal olarak ortaya çıktığı görülmüş olan; farelerin 9'unun karaciğerinde gelişen ve çalışmayı olumsuz etkileyen kistik oluşumları içeren karaciğer örneklerinin parazitolojik ve patolojik incelemeleri yapılmış ve sonuçlar değerlendirilmiştir.

GEREÇ VE YÖNTEM

Doku örnekleri histopatolojik inceleme amacıyla İnönü Üniversitesi Tıp Fakültesi Parazitoloji AD laboratuvarımıza parafin blok içine gömülü olarak gelmiştir. Parafin bloklardan alınan doku kesitleri haemotoxylin-eosin (HE) ve kollajen tanımlanmasında iyi olduğu bilinen diastazlı periodik asit Schiff (PAS) ile masson trichrome (MT) olmak üzere 3 ayrı boyama yöntemi ile boyanmıştır. Hazırlanan kesitler Leica DFC 280 Işık mikroskop ve Leica Q Win görüntü analiz sisteminde (Leica Micros Imaging Solutions Ltd.; Cambridge, U.K) incelenmiştir.

BULGULAR

Karaciğerdeki lezyonların histopatolojik incelemesinde parankimde, içlerinde parazitin bulunduğu kistik oluşumlara rastlanmıştır (Şekil 1, 2). Bunların, çevrelerinde kuvvetli hücresel reaksiyonun şekillendiği ve lümeninde dejeneren larva bulunan mikro kistik yapılar oldukları izlenmiştir. Parazitin konak duvarına bazen çok yapışık bazen de sıyrılıp kopmalar gösterdiği saptanmıştır (Şekil 3). Parazitin konakla yan yana PAS (+) duvarının mevcut olduğu izlenmiştir (Şekil 4). Bu durum kist boşluğunda kıvrılmış larvanın fibröz kapsülası olarak değerlendirilmiştir. Kist boşluğunun tümüyle eksuda ve nekroz ile dolu olduğu gözlenmiştir. Abse eksudasyonu gibi mikst hücresel - nonspesifik tepki verilmiş olduğu izlenmiştir. İlk zon olarak değerlendirilebilecek abse ve nekroz formasyonunun hemen çevresinde bir miktar bağ dokusuna saptanmıştır. Bu ikinci zonun insanlardaki abse duvarına benzer bir nitelik taşımakta olduğu gözlemiştir. Fibroblastların sınırladığı bu tabakadan sonra iltihabi nitelikte üçüncü bir zon başladığı gözlenmiştir. Burada daha çok kronik inflamasyon tarzında mononükleer hücrelerden yoğun (yoğun lenfositöz) bir



Şekil 1. Kistik yapı, erken evre. (MT, x4); 2. Arka bölümü keseleşen parazitin çift sıra çengelleri (MT,x10); 3. Sıyrılıp kopma gösteren parazit. (HE, x10); 4. Kollajenden meydana gelen kist duvarı ve yoğun vaskülarize bağ doku. (PAS, x20); 5. İçte eksuda ve nekroz, bağ doku, dışta damarları da dolduran yoğun lenfosit infiltrasyonu. (HE, x20); 6. Zonlar; Kist içi eksuda ve nekroz, bağ doku, MNH infiltrasyonu, kümes teli maddesi ve normal karaciğer (MT, x20)

Bilateral Aural Myiasis (*Wohlfahrtia magnifica*): A Case with Chronic Suppurative Otitis Media

Tuba BAYINDIR¹, Özlem MİMAN², Murat Cem MİMAN¹, Metin ATAMBAY², Cem Ecmel ŞAKİ³

Inonu University Medical Faculty, ¹Department of Otolaryngology, ²Department of Medical Parasitology, Malatya,
³Firat University Veterinarian Faculty, Department of Parasitology, Elazığ, Turkey

SUMMARY: Myiasis is a disease caused by fly larvae and aural myiasis is a rare clinic condition often occurring in children or mentally retarded people. We report the case of an unusual presentation of a bilateral aural myiasis in a mentally retarded patient with bilateral chronic otitis media caused by the third instar larvae of *Wohlfahrtia magnifica*. Two larvae were located on the outer ear canal while two additional larvae were located in the middle ear cavity and were removed through perforation of the tympanic membrane. Treatment of aural myiasis is based on removal of the maggots and cleansing of the ear with ethanol, chloroform or physiological saline. Physiological saline is preferred in patients who have tympanic membrane perforation. Myiasis is related to personal hygiene. Therefore, in order to decrease the incidence of these infestations, care and hygiene standards should be carried out for those at risk.

Key Words: Myiasis, *Wohlfahrtia magnifica*, chronic otitis media.

Bilateral Kulak Miyazı (*Wohlfahrtia magnifica*): Kronik Süpüratif Otitis Medialı Bir Olgu

ÖZET: Miyaz, sinek larvalarının neden olduğu bir hastalıktır. Kulak miyazıysa genellikle çocuklarda ya da mental retarde kişilerde gelişen nadir görülen bir klinik durumdur. Bu makalede alışılmadık görüntüsü sebebiyle, kronik süpüratif otitis medialı mental retarde bir hastadaki *Wohlfahrtia magnifica*'nın 3. dönem larvalarının sebep olduğu kulak miyazı sunulmuştur. İki larva dış kulak yolunda iken, iki larva orta kulak boşluğunda lokalize idi ve timpanik membran perforasyonundan çıkarıldı. Kulak miyazı tedavisi kurtçukların çıkarılmasına ve kontamine sahanın etanol, kloroform veya serum fizyolojik ile yıkanmasına dayanır. Kulak zarı perforasyonlu hastalarda serum fizyolojik önerilmektedir. Miyaz kişisel hijyenle çok ilgilidir. Bu yüzden, enfeksiyonun insidansının azaltılması risk altındaki kişilerin bakım ve hijyen standartlarının yükseltilmesiyle mümkündür.

Anahtar Sözcükler: Miyaz, *Wohlfahrtia magnifica*, kronik otitis media.

INTRODUCTION

Myiasis is the infestation of humans and other vertebrate animals by dipterous larvae. The larvae feed on the host's dead or living tissue, liquid body substances, or ingested food. Maggots can infest any organ or tissue accessible to fly oviposition or larviposition; most cases probably occur as a result of direct egg or larvae deposition on a human host. The larvae penetrate the tissue, thus causing different damages depending on the body site (5). There are few publications regarding human ear myiasis (10). Aural myiasis is a rare clinical state and occurs frequently in children. It is also frequently seen in adults especially

those who are mentally retarded. We present the case of an aural myiasis in such a patient, who had a bilateral myiasis caused by *Wohlfahrtia magnifica*.

CASE REPORT

A 32 years old man was referred to our clinic complaining of otorrhea, otalgia, itching of the left ear for the last two days and with a history of two maggots removed from the right ear one week earlier. Computerized tomography showed a bilateral chronic otitis media. In micro-otoscopic examination of the left ear, a purulent secretion filling the external auditory canal was observed. Because of the low compliance and cooperation of the patient, he was taken to the operating room for general anesthesia. After the suction of the purulent secretion 2 maggots which were located superficially were removed immediately, while two addition maggots were removed from the middle ear cavity by perforating the tympanic membrane (Fig. 1). For this purpose the micro-otoscopy was used, which also

Makale türü/Article type: **Olgu Sunumu / Case Report**

Geliş tarihi/Submission date: 31 Temmuz/31 July 2009

Düzeltilme tarihi/Revision date: 02 Aralık/02 December 2009

Kabul tarihi/Accepted date: 04 Aralık/04 December 2009

Yazışma /Corresponding Author: Özlem Miman

Tel: (+90) (422) 341 06 60 Fax: -

E-mail: ozlmiman@yahoo.com