

İki *Plasmodium vivax* Sıtması Olgusu

Metin ATAMBAY¹, Yaşar BAYINDIR², Ülkü KARAMAN¹,
Özlem M. AYCAN¹, Yasemin ERSOY²

İnönü Üniversitesi Tıp Fakültesi, ¹Parazitoloji Anabilim Dalı; ²İnfeksiyon Hastalıkları Anabilim Dalı, Malatya

ÖZET: Sıtma Türkiye’de Doğu Akdeniz ve Güneydoğu Anadolu bölgelerinde endemik, diğer bölgelerde sporadik olarak rastlanılan önemli bir paraziter enfeksiyondur. Yurdumuzda büyük bir çoğunlukla *Plasmodium vivax* (*P. vivax*) sıtması görülmekte, tanısı parmak ucundan alınan kan ile hazırlanmış ince yayma ve kalın damla preparatların giemsa ile boyanarak incelenmesi sırasında trofozoit, şizont ve gametositlerin görülmesiyle konulmaktadır. Hastanemize Adıyaman ve Elazığ illerinden yüksek ateş, titreme, üşüme, halsizlik ve iştahsızlık şikayetleri ile başvuran iki hastanın ince yayma kan preparasyonlarında aynı eritrosit içinde birden fazla parazite rastlanması nedeni ile olguların sunuma değer olduğuna karar verilmiştir.

Anahtar kelimeler: Sıtma, *Plasmodium vivax*

Two Cases of *Plasmodium vivax* Infection

SUMMARY: Malaria is an important parasitic infection in Turkey. While it is endemic in the eastern Mediterranean region and southeastern Anatolia, it is sporadic in other regions. *P. vivax* is the most common cause of malaria in Turkey. For diagnosis, various stages of the parasite must be seen during microscopic examination of Giemsa-stained thick or thin blood films. Two patients, of whom one was from Adıyaman and the other from Elazığ, complained of chills, shivering, weakness and loss of appetite and their erythrocytes were found to be infected with more than one *P. vivax* parasite in a single cell.

Key words: Malaria, *Plasmodium vivax*

GİRİŞ

Sıtma eski çağlardan beri tanınan bir hastalık olup eski Mısırlılar zamanında da bilindiği bildirilmiştir (3, 6). İnsanda *Plasmodium vivax* (*P. vivax*), *P. malariae*, *P. falciparum* ve *P. ovale* sıtmaya neden olmaktadır. Yurdumuzda büyük çoğunlukla *P. vivax* sıtması görüldüğü bildirilmiştir (1).

Plasmodium’ların evrim dönemlerinde kesin konak sivrisinekler, arakonak ise insanlardır insanlardaki evriminde ekzoeritrositer ve eritrositik şizogoni dönemi bulunmaktadır. Eritrositik şizogoni dönemi eritrosit içinde gerçekleşmektedir. Bu dönemde merozoitler eritrosit içine girerek genç trofozoiti oluştururlar. Eritrosit içinde genç trofozoit gelişerek olgun trofozoite dönüşür. Daha sonra genç şizont ve olgun şizonta dönüşerek parazit eritrositi parçalar. Merozoitler kana yayılarak tekrar eritrositlerin içine girerler. Bu merozoitlerin bazıları makro ve mikro gametositlere dönüşürken bazıları da tekrar genç trofozoiti oluştururlar (3, 5, 7).

Plasmodium’ların tanısı ince yayma ve kalın damla preparatlarında eritrositlerin içinde trofozoitlerin, şizontların ve gametositlerin görülmesiyle konmaktadır. *P. vivax* genç

eritrositlerde yerleşir ve alyuvarın 1/3’ünü kaplar. *P. vivax* sıtmasında eritrositler içerisinde bir parazit bulunmasına karşın bazen 2 veya daha fazla parazitin görülebileceği de bildirilmiştir *P. falciparum*’da ise birden fazla parazit görülebilir (3, 5, 7). *Plasmodium*’ların tanısında ayrıca PCR ve serolojik yöntemlerden de yararlanıldığı belirtilmiştir (2, 7).

Olgular, hastanemize başvuran iki hastanın ince yayma kan preparasyonlarında aynı eritrosit içinde birden fazla parazite rastlanması nedeniyle sunulmuştur.

OLGU 1

Adıyaman’da ikamet eden 23 yaşındaki erkek hasta 3-4 gün önce başlayan ateş, terleme, karın ağrısı ve halsizlik şikayetleri ile İnönü Üniversitesi Tıp Fakültesi Turgut Özal Tıp Merkezi acil servisine başvurmuştur. Fizik muayenesinde ise ateş 39.9 °C, nabız ritmik ve 93/dk, solunum düzenli ve 20/dk, kan basıncı 81/45mmHg olarak saptanmıştır. Genel durumu iyi, şuuru açık, koopere ve oriyante olarak değerlendirilmiştir. Karın muayenesinde, palpasyonla hassasiyet mevcut olup diğer muayene bulguları doğal bulunmuştur. Laboratuvar tetkiklerinde, hemoglobin 12.3 g/dL, hematokrit %42.3, lökosit 3.400/mm³, trombosit 33.000/mm³, serum glukoza 107 mg/dL, BUN 24 mg/dL, kreatinin 0.9 mg/dL, indirekt bilirubin 0.9 mg/dL ve direkt bilirubin 0.2 mg/dL olarak saptanmıştır. Olgu akut karın

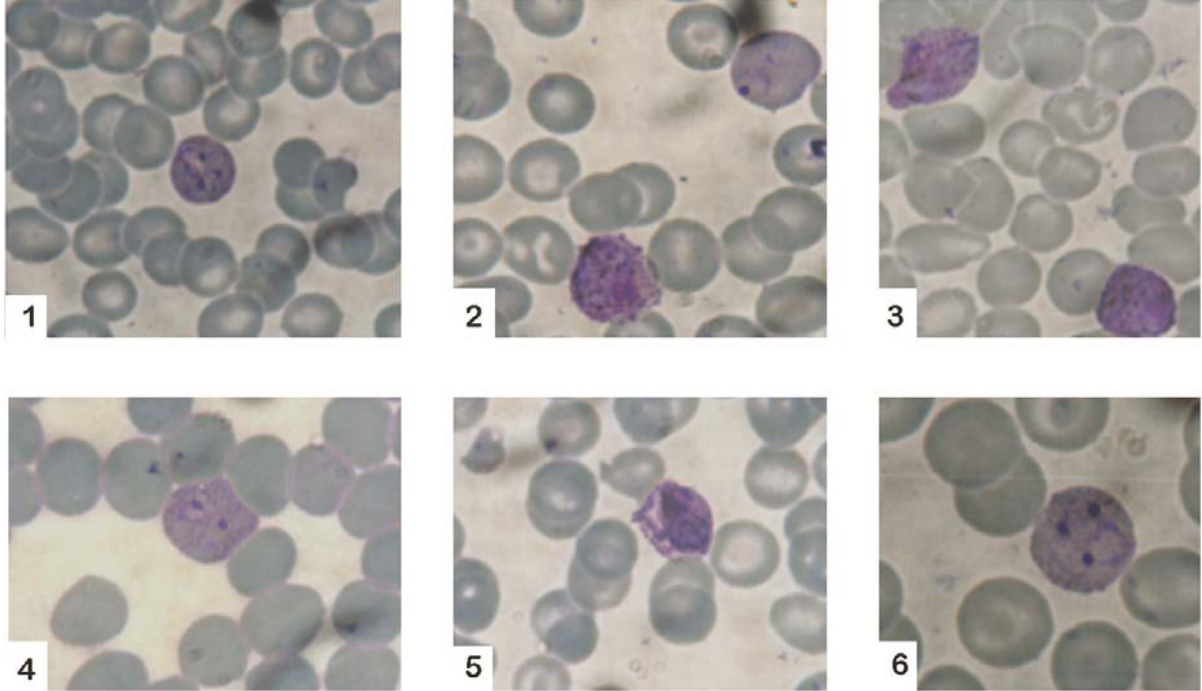
şüphesi ile Genel Cerrahi kliniğinde takibi sonrasında, ateş nedeni araştırılmak üzere İnfeksiyon Hastalıkları Kliniği tarafından devralınmıştır. Tüm kültürleri alınan hastaya seftriaknon (2x1 g/gün) ve metronidazol (3x500) mg/gün başlanmıştır. Alınan tüm kültürlerinde anlamlı bir üreme gözlenmemiştir. Daha sonra hastadan Parazitoloji Anabilim Dalınca alınan kan, ince yayma ve kalın damla yapılarak Giemsa yöntemi ile boyanmıştır. Yaymanın incelenmesi sonucu eritrositler içinde, *Plasmodium* olgun trofozoit, genç şizont ve gametositleri görülmüştür (Şekil 1).

Ancak aynı eritrosit içinde *Plasmodium*'ların birden fazla parazit görülmesi nedeniyle eritrositlerin morfolojileri incelenerek parazitli eritrositlerin diğer eritrositlere göre daha büyük olduğu, *Plasmodium*'ların eritrositin yaklaşık 1/3'ünü kapladığı ve *P. vivax* gametositlerinin bulunduğu (Şekil 2 ve 3) saptanmış ve *P. vivax* sıtması tanısı konmuştur. Tedavide hastaya klorokin (1. gün 1200mg+600 mg, 2. ve 3. gün 600 mg p.o.) + primakin (15 mg/gün, 14 gün) başlanmış olup bir hafta sonra alınan ince yaymada ise plasmodiumlara rastlanmamıştır. Hasta bir hafta sonra taburcu edilmiştir.

OLGU 2

Elazığ'ın Höyük köyünde ikamet eden 50 yaşındaki bayan hasta yüksek ateş, üşüme, titreme, kusma ve halsizlik şikayetleri ile İnönü Üniversitesi Tıp Fakültesi Turgut Özal

Tıp Merkezi İnfeksiyon Hastalıkları Anabilim Dalına başvurmuştur. Fizik muayenesinde ise ateş 39 °C, nabız ritmik ve 93/dk, solunum düzenli ve 22/dk, kan basıncı 130/60 mmHg, genel durumu iyi, şuuru açık, koopere ve oriyante olarak saptanmıştır. Karın muayenesinde hassasiyet mevcut olup diğer sistem muayene bulguları normal değerlendirilmiştir. Laboratuvar incelemesinde, hemoglobin 10.6 g/dL, hematokrit %29, lökosit 7.700/mm³, trombosit 154.000/mm³, serumda glukoz 125mg/dL, BUN 23 mg/dL, kreatinin 0.7mg/dL, indirekt bilirubin 1.1 mg/dL ve direkt bilirubin 05 mg/dL olarak saptanmıştır. Tüm kültürleri alınan hastaya levofloksasin (1x500mg/gün) başlanmıştır. Kültürlerinde anlamlı bir üreme gözlenmeyen hastanın yatışının üçüncü gününde ateş ve titremesinin devam etmesi üzerine Parazitoloji Anabilim Dalınca hastadan alınan kan ince yayma ve kalın damla yapılarak Giemsa tekniği ile boyanmıştır. Yapılan inceleme sonucunda eritrositler içinde bol miktarda olgun trofozoit, genç şizont ve gametosit görülmüştür. Eritrositlerde birden fazla *Plasmodium* görülmüş olup eritrositlerin morfolojilerinin incelenmesi sonucunda ise parazitli eritrositlerin diğer eritrositlere göre daha büyük olduğu, *Plasmodium*'ların eritrositin yaklaşık 1/3'ünü kapladığı ve *P. vivax* gametositlerinin bulunduğu (Şekil 4-6) saptanmış olup *P. vivax* sıtması tanısı konmuştur. Tedavide hastaya klorokin (1. gün 1200mg+600 mg, 2. ve 3. gün 600 mg p.o.) + primakin (15 mg/gün, 14 gün) başlanmış ve bir



Şekil 1. Eritrosit içinde iki trofozoit; 2. Gametosit ve trofozoit; 3. Gametosit ve genç şizont; 4. İkinci olguda eritrosit içinde iki trofozoit; 5. İkinci olguda gametosit; 6. Enfekte eritrosit içinde trofozoitler

hafta sonra alınan kanda ise *Plasmodium*'lara rastlanmamıştır. Hasta iki hafta sonra taburcu edilmiştir.

TARTIŞMA

Kaynak bilgilere göre *P. vivax* sıtmasında eritrositler içerisinde bir plasmodium bulunmasına karşın *P. falciparum*'da birden fazla parazit görülebilir (3, 7). Ancak belirtilen iki olguda *P. vivax* olmasına karşın eritrositler içinde birden fazla parazit görülmüştür.

Türkiye'de bildirilmiş *P. falciparum* olguları da bulunmaktadır. Bu olgularda hastaların yurt dışı seyahat öyküleri tespit edilmiştir (2). Sunulan her iki olguda ise hastaların yurt dışına seyahat öyküsü bulunmamaktadır.

Bildirilen bazı olgularda da *P. vivax* ve *P. falciparum* etkenleri aynı hastada tespit edilmiştir (4). Sunulan her iki olguda da ayırıcı tanıya gidilirken *P. vivax* ve *P. falciparum* etkenlerinin bulunduğu miks olgu yönünden *P. falciparum* gametositleri de aranmış ancak rastlanılmamıştır. Ayrıca enfekte eritrositlerin çapı diğer eritrositlere göre daha büyük olması *P. vivax* sıtması olması ihtimalini güçlendirmiştir.

Kaynak bilgilere göre *P. vivax* sıtmasında bazen 2 veya daha fazla parazitin eritrosit içinde görülebileceği bildirilmiştir (5). Bu bilgilere dayanılarak sunulan olguların *P. vivax* sıtması olduğuna karar verilmiştir. Ayrıca hastalar primakin+klorokin sağaltımına cevap vermiştir.

Olgularda tespit edilen *Plasmodium*'un eritrosit içindeki trofozoit formlarının hepsinde Schüffner tanecikleri bulunmuş olup taşlı yüzük formunun bulunmasına karşın genç trofozoit görülmemiştir. Olgularda gametosit oranı çok fazla olmasına

karşın şizont çok ender görülmüş olup olgun şizonta rastlanılmamıştır. Ayrıca hastalardan alınan anemneze göre, daha önce herhangi ateşli bir hastalığın geçirilmemiş olduğu ve sıtma tedavisi alınmadığı belirlenmiştir.

Sonuç olarak dünya da ve ülkemizde görülen sıtma olgularının iyi değerlendirilmesi gerektiğine ve *P. vivax* sıtmasında da eritrosit içinde birden fazla parazite rastlanabileceğinin akılda tutulması gerektiği düşünülmüştür.

KAYNAKLAR

1. **Akdur R.** 1999. Sıtmanın Epidemiyolojisi. (Ed. Özcel MA). Sıtma. Tür. Parazitol. Dern. Yay. No:16:51-75
2. **Hökelek M, Eroğlu C, Uyar Y, Çetinkaya MC, Dağdemir A, Lelebicioğlu H,** 2001. Eritrositlerde birden fazla trofozoit içeren iki *Plasmodium vivax* Olgusu. *T Parazitol Derg*, 25(3): 226-228
3. **Kuman A, Altıntaş N,** 1996. *Protozoon Hastalıkları*. Bornova – İzmir
4. **Ok ÜZ, Vurgun NM, Limoncu E, Ceylan H, Kuman HA,** 1996. Türkiye'de son Yıllarda ilk yerli falciparum ve vivax miks sıtma olgusu. *T Parazitol Derg*, 20(2):211-216
5. **Özçelik S, Çeliksöz A,** 1999. *Plasmodium* türlerinde yapı ve yaşam döngüsü. (Ed. Özcel MA). Sıtma. Türkiye Parazitoloji Derneği Yay. No:16, s.13-35.
6. **Unat EK,** 1999. Sıtmanın Tarihi. (Ed. Özcel MA). *Sıtma*. Türkiye Parazitoloji Derneği Yay. No:16, s.1-13
7. **Unat, E.K., Yücel, A., Altaş, K., Samast, M.** 1995. *Unat'ın Tıp Parazitolojisi*. İstanbul Üniv. Yayınları,;623-665